

Das Diabetische Fußsyndrom

Maßgeschneiderte Wundversorgung

VON ARTHUR GRÜNERBEL

Das diabetische Fußsyndrom ist ein vor allem von den Kostenträgern, aber auch von Kollegen und Patienten vernachlässigtes Problem. Für die Betroffenen ist es enorm schwierig sich vorzustellen, was an einem Körperteil passiert, dessen Existenz man nur bedingt bemerkt. Schwierig ist die Situation auch für diejenigen, die mit der Therapie nur selten zu tun haben. Der Beitrag soll deshalb die Problematik einmal mehr bewusst machen und insbesondere die Verbandmittelauswahl unterstützen.



FACHKOMMISSION
DIABETES IN BAYERN E.V.

MMW-Fortbildungsinitiative: Diabetologie für den Hausarzt

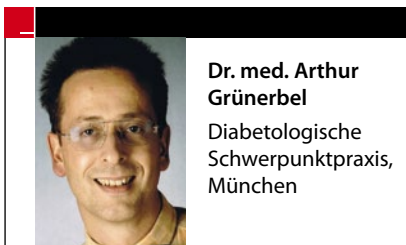
Regelmäßiger Sonderteil der
MMW-Fortschritte der Medizin

Herausgeber:

Fachkommission Diabetes in Bayern –
Landesverband der Deutschen Diabetes-
Gesellschaft,
Dr. med. Andreas Liebl (1. Vorsitzender)
m&i-Fachklinik Bad Heilbrunn
Wörnerweg 30, D-83670 Bad Heilbrunn

Redaktion:

Priv.-Doz. Dr. M. Hummel (Koordination);
Prof. Dr. L. Schaaf (wissenschaftliche
Leitung); Prof. Dr. P. Bottermann; Prof. Dr.
M. Haslbeck; alle München.



**Dr. med. Arthur
Grünerbel**

Diabetologische
Schwerpunktpraxis,
München

– Wenn sich ein Patient mit unbehandeltem diabetischen Fußulkus vorstellt, liegen der akuten Läsion extrinsische und intrinsische Einflüsse zugrunde, z. B. kritische Durchblutungsstörungen, schlechte Diabeteseinstellung, ein Mangel an endogenen Wachstumsfaktoren etc. [1, 2]. So entwickelt sich die kleine Läsion zur chronischen Wunde mit oft eingeschränktem Heilungspotenzial.

Besonders kritisch wird es immer dann, wenn die Neuropathie ausgeprägter ist. Interessierte können dies auch in der neuen Nationalen Versorgungsleitlinie Diabetes/Neuropathie (www.versorgungsleitlinien.de/themen/diabetes2/dm2_neuro) nachlesen. Grundlagen der Diagnostik und der Behandlung des diabetischen Fußsyndroms finden sich in der 2010 aktualisierten Praxisleitlinie der Deutschen Diabetes-Gesellschaft (DDG): www.deutsche-diabetes-gesellschaft.de/redaktion/mitteilungen/leitlinien/Uebersicht_Praxisleitlinien.php.

Wie sollten Sie nun bei der Behandlung vorgehen? Allgemeingültig bietet sich das bewährte Schema aus den Leitlinien an:

- Débridement avitaler Gewebeanteile
- Stadiengerechte lokale Wundbehandlung
- Infektionsbehandlung
- Revaskularisation
- Vollständige Druckentlastung.

Débridement

Beim Débridement (frz. „Abzäumen“) werden oberflächliche, avitale, ggf. infizierte Gewebeanteile auf Wunden entfernt, um für die Neubildung von Granulationsgewebe bessere Bedingungen

zu schaffen. Grundsätzlich kann dies mechanisch, enzymatisch, autolytisch, biologisch (Maden, keine Kassenleistung), biochemisch (Enzyme) oder chemisch (Antiseptika) erfolgen.

Primär führen wir – da leicht machbar, denn der neuropathische Patient verspürt wenig bzw. keinen Schmerz – ein mechanisches Débridement durch. Das Ausmaß ist abhängig vom Lokalbefund und kann bis zur Knochenresektion bei Vorliegen einer Osteomyelitis reichen (dies muss meist stationär erfolgen). Ziel ist es, den Wundgrund für nachfolgende Behandlungsmaßnahmen zu konditionieren und damit die Abheilung zu beschleunigen.

Tabelle 1

Auswahl der passenden Wundauflage

- Erfolgt im individuellen Fall anhand des vorliegenden Wundheilungsstadiums (siehe Tabelle 2)
- Bezogen auf die Exsudatmenge (z. B. Schäume bei größeren Exsudatmengen, bei mittleren Hydrokolloide plus Alginate; cave: Hautmazeration der gesunden Umgebung durch Wundsekret – hier Wundrandschutz mit z. B. pasta zinci mollis oder Cavilon®)
- Abhängig vom Vorliegen oder Fehlen von Infektionszeichen (befristet silberhaltige Auflagen. Bei Infektionszeichen nicht okklusiv verbinden und tgl. bis 2-tägig kontrollieren)
- Je nach dem Heilungsverlauf (z. B. bei eher trockenem Wundgrund Hydrogele, Enzyme bei Fibrinbildung, Hyaluronderivate bei verzögerter Heilung)
- Abhängig von Anwendungsaspekten und Kosten-Effektivitäts-Kriterien

Tabelle 2

Wundheilungsstadien

- 1 Exsudationsphase/Reinigungsphase
- 2 Granulationsphase
- 3 Epithelisierungsphase

Wenn der Patient z. B. bei einer rein angiopathischen Wunde Schmerzen verspürt, kann die enzymatische Wundreinigung erfolgen; hierfür stehen spezielle Enzyme mit unterschiedlichen Zielsubstanzen zur Verfügung (z. B. Fibrin, Kollagen (z. B. Iruxol®, NuGel®)). Auch ein vorheriges Auftragen von lokalanästhetisch wirksamem Gel (z. B. Emla®, keine Kassenleistung) kann das mechanische Débridement deutlich angenehmer gestalten.

Beim autolytischen Débridement erfolgt die Wundreinigung durch körpereigene Enzyme. Die Effektivität der Anwendung von Hydrogelpräparaten in

dieser Indikation ist in randomisierten kontrollierten Studien validiert.

Das biomechanische Débridement durch die Anwendung von Maden (Fliegenlarven) beruht auf der Verflüssigung von Wundbelägen und nekrotischen Gewebeanteilen durch Proteasen im Madensekret, deren inhibierenden Eigenschaften auf das Wachstum bestimmter Bakterien sowie dem Gehalt an fibroblastenstimulierenden Wachstumsfaktoren im Sekret [3–5] beschrieben sind. Eine neuere Fall-Kontroll-Studie fand eine signifikante Verkürzung der Heilungsdauer und Verminderung der Amputationsraten bei Anwendung der Madentherapie bei Patienten mit ischämischen Fußläsionen (Armstrong-Grade C und D).

Zu neueren Verfahren zum mechanischen Débridement wie die ultraschallassoziierte Wundbehandlung, die Hydrotherapie und die Hochdruck-Spülung laufen derzeit verschiedene Studien.

Lokale Wundbehandlung/ Wundauflagen

Im Anschluss an das Débridement erfolgt, wie auch schon davor, eine antiseptische Therapie mit Octenisept/Lavasept 0,2%. Eine Einwirkdauer von 10 min hat deutliche Effekte auch auf die Eradikation von MRSA. Seit wir wissen, dass bei oberflächlichen Hautverletzungen ein feuchtes Wundmilieu eine deutlich beschleunigte Reepithelialisierung bewirkt, hat sich die feuchte Wundbehandlung auch beim Diabetischen Fußsyndrom (DFS) durchgesetzt.


Erfreulicherweise existiert eine Vielfalt spezifischer Produkte zur feuchten Wundbehandlung. Leider ist das Angebot aber recht unübersichtlich geworden und lässt sich schwer ohne Produktwerbung darstellen. Die meisten großen Firmen liefern Übersichtstabellen (z. B. Coloplast, Hartmann, Biocell, Smith & Nephew, Systagenix). Wir haben die Firmen nach „Musterlösungen“ gefragt, deren Auswertung in Tabelle 3 zu finden ist.

Tabelle 3


Verbandsstoffauswahl – Musterlösungen

Wir haben bei sechs führenden Herstellern nachgefragt, welche Produkte sie bei den unten abgebildeten Musterwunden für geeignet halten. Sie sollten jeweils davon ausgehen, dass sich der Patient mit dieser Wunde zum ersten Mal vorstellt. Drei Hersteller haben geantwortet.


| Wunde | Urgo | Biocell | Smith Nephew |
|-------|------------------|--|--|
| 1 | UrgoCell® Silver | [TEXTUS] bioactiv® | Allevyn™ Gentle Border, No-Sting SkinPrep™ Hautschutz |
| 2 | UrgoStart | [TEXTUS] heal® und darüber [TEXTUS] balance® | Intrasite™ Gel Allevyn™ Thin |
| 3 | Urgosorb® Silver | [TEXTUS] bioactiv® | Versajet™ Acticoat™ Flex 3 Allevyn™ Gentle Border Heel |



Musterwunde 1:
Wenig Exsudat, kaum Infektionszeichen.



Musterwunde 2:
Kein Exsudat, chronisch schlecht heilend, PAVK ohne weitere Interventionsmöglichkeit, nicht infiziert.



Musterwunde 3:
Starke Exsudatbildung, ESBL-Infektion, Ferse in der Klinik wundgelegen im Rahmen einer Gefäßoperation.

© (B) A. Grünerbel

Vereinfachend lassen sich die Auflagen in unterschiedliche Produktgruppen unterteilen:

- Hydrokolloidfolien für die Abdeckung der Wunde bei guter, sekretarmer Granulation (wenn man hier nur sterile Kompressen verwendet und Mullbinden, trocknet die Wunde aus),
- Polymerschäume zur Aufnahme größerer Sekretmengen,
- Hydrokolloidverbände zur feuchten Wundtherapie bei geringer Sekretbildung,
- Alginate zur Sekretaufnahme und Wundgrundauffüllung, teils silberhaltig zur Antisepsis,
- Hydrogele zur Förderung der Autolyse.

Wie oft den Verband wechseln?

Meist reichen anfangs Verbandwechsel alle zwei, später alle drei Tage aus und erlauben so ein wirtschaftliches Vorgehen (Tabelle 1, Kriterien für die Auswahl der Wundaufgabe).

Die aktuell gängigen Auswahlsschemata für Wundaufgaben gehen von den Wundheilungsstadien (Nekrose – Fibrinbelag – Granulation) und vom Exsudationsgrad aus. Meist kann unter ärztlicher Kontrolle mit einer wünschenswerten Okklusion begonnen werden, um nach zwei bis drei Tagen je nach Resultat die definitive Behandlungsstrategie festzulegen.

Primär kann zwischen Wundfüllern (Alginate, Hydrofasern, zum Teil auch Schaumstoffe) und Wunddeckern (Folien, Hydrokolloide, PU-Schaumstoffe) unterschieden werden.

Um ein feuchtes Wundmilieu zu erreichen, muss je nach Exsudationsgrad der Wunde manchmal auch zusätzlich Feuchtigkeit, z. B. als Hydrogel, auf den Wundgrund zugeführt werden, um dort noch verbleibende, nicht mechanisch débridierbare Fibrinstrukturen abzubauen. Beschichtete Gazen können zum Vermeiden des Verklebens angewendet werden. Insgesamt ist man aber mit Salbengazen eher zurückhaltend geworden, da der Wundgrund oft auf Fett nur mit mikrobiellem Wachstum reagiert. Die teureren neuen Wundtherapeutika wie Hydrofaser und Alginate sind im Vergleich zu konventionellen Wund-

auflagen (Gazekompressen) bei einer längeren Verweildauer kosteneffektiv.

Untersuchungen zu diesen Produkten wurden zumeist an nicht infizierten, rein neuropathischen Ulzerationen durchgeführt. Die publizierten Ergebnisse können daher nicht ohne Einschränkung auf infizierte und/oder ischämische diabetische Ulzera übertragen werden, die bei den meisten der in der täglichen Praxis behandelten Patienten vorliegen.

Auch die Applikation örtlich begrenzten negativen Drucks (Vakuumtherapie, VAC von „vacuum-assisted closure“) kann bei schwer zu reinigenden Wunden sehr hilfreich sein und die Wundheilungsdauer bei geeigneten Patienten deutlich verkürzen.

Silberhaltige Wundaufgaben zeigten auch bei infizierten Wunden einen positiven Effekt hinsichtlich der Abnahme der Wundtiefe, sollten aber nur befristet angewendet werden.

Weitere Therapieansätze

Die hyperbare Sauerstofftherapie ist derzeit Gegenstand von Studien und kann aufgrund der erheblichen Kosten nur an Zentren angewendet werden. Auch keine der vorliegenden Studien zur Ultraschall-, Magnet- oder Lasertherapie zeigten bisher überzeugende Effekte [6]. In Zentren steht auch die retrograde venöse Perfusion zur Verfügung. Die Therapieformen werden weiter untersucht.

Immer gehört eine saubere medizinische und digitalfotografische Dokumentation dazu. Spezielle Wundprogramme (z. B. Konrad, Jalomed) erlauben eine einfache Wundvermessung im Verlauf. Auch Informationen über Schmerzen und Verbandstoffe müssen ggf. den Weiterversorgenden (Pflegerdienst, Wundmanager) mitgeteilt werden. Die geeigneten Verbandmaterialien als „Musterbeispiel“ finden Sie in Tabelle 3.

Druckentlastung

Keine Fußwunde wird ohne konsequente Druckentlastung abheilen. Entlastung kann in Abhängigkeit von der individuellen Situation des Betroffenen durch therapeutisches Schuhwerk, konfektionierte oder maßgefertigte Orthesen, Ruhigstellung im Vollkontakt-Gips

(TCC, total contact cast), durch Benutzung von Gehstützen oder eines Rollstuhls oder durch strikte Bettruhe erzielt werden [7]. Als neue kostengünstige und für Therapeut und Patient leicht zu bedienende Entlastungsmaßnahme konnte der VACO®diaped evaluiert werden. Er kann auf Hilfsmittel-Rezept verordnet werden.

Tabelle 4

Antibiotikatherapie beim diabetischen Fuß

- Keines der bisher in Studien geprüften Antibiotika zeigte sich als überlegen
- Für die initiale empirische Therapie Breitspektrum-Antibiotika bevorzugen!
Schwere, Dauer der Infektion, Epidemiologie berücksichtigen
- Nach Gewinnung eines Abstrichs kann empirisch mit 2 x 500 mg Ciprofloxacin oder 2 x 1 Co-trimoxazol begonnen werden, bei V. a. Knochenbeteiligung auch mit 3 x 300 mg Clindamycin.
- Therapiedauer entsprechend dem Schweregrad der Infektion:
1–2 Wochen bei leichten Weichteilinfektionen, bis zu 6 Wochen bei Osteomyelitis, manchmal 12 Wochen.
- Eingeschränkte Gewebegängigkeit der meisten Antibiotika bei DFS-Infektionen berücksichtigen!

Tabelle 5

Osteomyelitisdiagnostik

Die folgenden Kriterien können für die Diagnosestellung einer Osteomyelitis benutzt werden. Sie ist wahrscheinlich, wenn drei Kriterien zutreffen und ein Ulkus besteht.

- 1 Weichteilentzündung
- 2 Stumpfes Sondieren des Knochens möglich
- 3 Positive Bakterienkultur aus tiefem Gewebe
- 4 Mit einer Osteitis kompatible radiologische und/oder szintigrafische Zeichen
- 5 Histologische Diagnose.

ACHTUNG

Hier muss d
Dummy dur
eine Anzeig
ersetzt werde

Tabelle 6

Weitere Heilungshindernisse beim Diabetischen Fußulkus

- Ungenügende Diabeteseinstellung (HbA_{1c}-Ziel < 7,0%)
- Ödeme
 - Venös: Kompressionsverband anlegen, nicht jedoch bei kritischer PAVK
 - Kardial: Diuretikatherapie optimieren, Blutdruck einstellen
- Hyperlipidämie
- Nikotinabusus
 - Perfusionsstörung (PAVK)
- Fehlende Entlastung (enge Zusammenarbeit mit Orthopädie-schuhtechnik)
- Chronischer Alkoholkonsum
- Schwere Neuropathie

Infektionsbehandlung/ Antibiotikatherapie

Nicht jede Wunde muss grundsätzlich antibiotisch therapiert werden. Vor Beginn sollte immer eine mikrobiologische Diagnostik erfolgen, die die klinische Diagnose ergänzt. Wenn Sie nur einige Keime nachweisen, klinisch aber keine Infektionszeichen sehen, ist zunächst auch eine Therapie mit lokalen Antiseptika und ggf. Silberauflagen möglich. Eine nach klinischen Kriterien nicht infizierte Wunde heilt unter antibiotischer Therapie nicht schneller ab [8]. Keinesfalls lokal anzu- bringende Antibiotika verwenden!

Zur Keimgewinnung sollte kein oberflächlicher Abstrich, sondern im Rahmen des Débridement eine tiefe Gewebeprobe gewonnen werden. Oft unterscheidet sich das Keimspektrum an der Wundoberfläche von dem pathogenetisch wirksamen in der Tiefe.

Chronische Wunden sind häufig von drei bis fünf unterschiedlichen Bakterienarten besiedelt. Multiresistente Keime finden sich besonders häufig bei mit Antibiotika vorbehandelten sowie bei vorher stationär behandelten Patienten und verschlechtern die Prognose. Zur Wahl des Antibiotikums siehe Tabelle 4.

Bei ausgeprägtem Befund sollte wegen der unsicheren Bioverfügbarkeit initial eine i.v.-Antibiotikatherapie geplant

werden, die auch meist bei Osteomyelitis erforderlich wird (Tabelle 5).

Bei vitaler Gefährdung oder wenn eine systemische Antibiotikatherapie erforderlich ist, muss die stationäre Einweisung an ein qualifiziertes Zentrum erfolgen (siehe www.ag-fuss-ddg.de oder www.fussnetz-bayern.de).

Bei Ostitiden finden sich im Gegensatz zu Wundinfektionen häufig nur ein oder zwei Keime [9]. Die Behandlung einer chronischen Wunde mit Infektion besteht nicht nur aus antibiotischer Therapie, sondern muss alle Stufen der Behandlung des diabetischen Fußes (Revascularisation, Blutglukoseeinstellung, lokale Wundbehandlung) beinhalten.

Allgemeine Behandlungsgrundlagen beim Diabetischen Fußsyndrom

Die Optimierung der Blutglukosewerte, die konsequente Behandlung von Begleiterkrankungen, Beseitigung vorliegender Ödeme (kardial: Diuretika, RR-Optimierung, venös: Kompression – bei PAVK mit großer Vorsicht) sind wichtige Komponenten der Fußulkusbehandlung bei Diabetikern (Tabelle 6). Eine Therapie dieser Patienten in Wundnetzen wie Fußnetz München (gestartet als iV-Modell mit der KKH-Allianz) oder Bayern (www.fussnetz-bayern.de) ergibt deutlich bessere Heilungschancen als die Regelversorgung. So konnte im Fussnetz Köln die Amputationszahl bereits auf 1/7 des Bundesdurchschnittes gesenkt werden.

Literatur beim Verfasser

Anschrift des Verfassers:

Dr. med. Arthur Grünerbel, Internist, Diabetologe DDG/BLÄK, Sportmedizin, Ernährungsmedizin DAEM/DGEM, Leiter AK Diabetischer Fuß der Fachkommission Diabetes Bayern, Mitglied AG elektron. Wunddokumentation der AG Fuss der DDG, Vorstand Fussnetz Bayern, Diabetologische Schwerpunktpraxis, Bertelestr. 18, D-81479 München, E-Mail: gruenerbel@diabeteszentrum-muenchen-sued.de

Keywords

Diabetic Foot Syndrome. Update Treatment and Wound Care

Diabetic Foot Syndrome – Treatment – Wound Care